



# 腹部检查

遵义医科大学诊断学实验室



# 实验目的和要求

- 知识目标：熟悉腹部体表标志和分区。**掌握**腹部视诊、**触诊**、叩诊、听诊的检查方法和内容。**掌握**腹部体格检查结果的正确记录。
- 能力目标：能够运用体格检查的基本操作方法，对病人进行腹部的体格检查，能正确识别正常和异常的表现。
- 素质目标：培养具有同情心、仔细观察、认真交流、树立“以病人为中心”的医学人文关怀理念，注意医患沟通，建立良好的医患关系。



# 一、腹部体表标志及分区

## 体表标志（10个）：

肋弓下缘

剑突

腹上角

脐

腹中线

腹直肌外缘

髂前上棘

腹股沟韧带

耻骨联合

肋脊角

# 一、腹部体表标志及分区

分区：

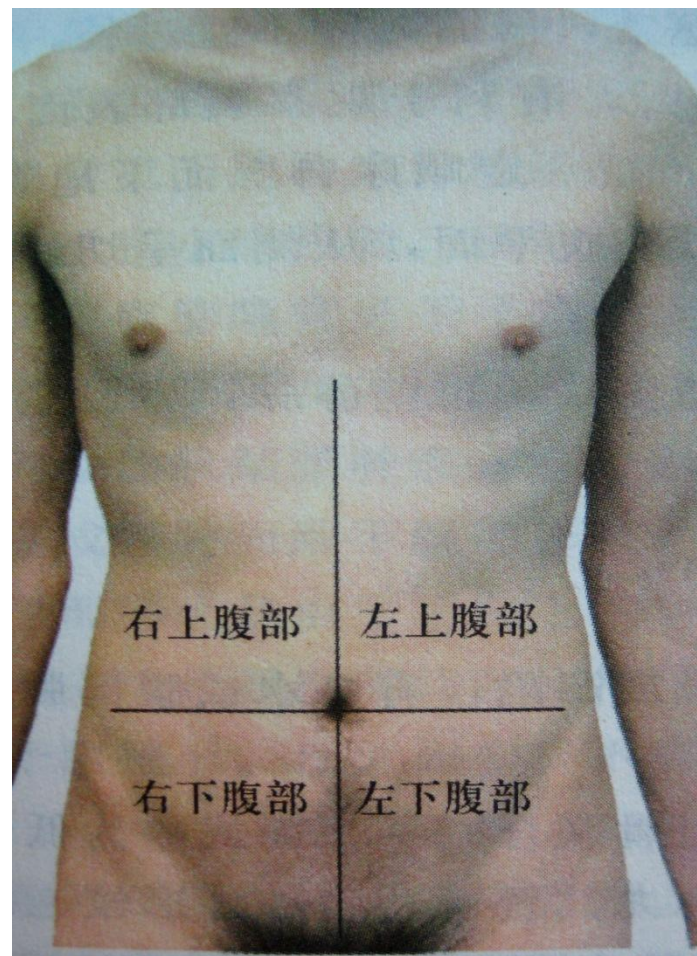
## 四区分法

右上腹部

右下腹部

左上腹部

左下腹部



# 一、腹部体表标志及分区

## 九区分法

右上腹部（右季肋部）

右侧腹部（右腰部）

右下腹部（右髂部）

上腹部

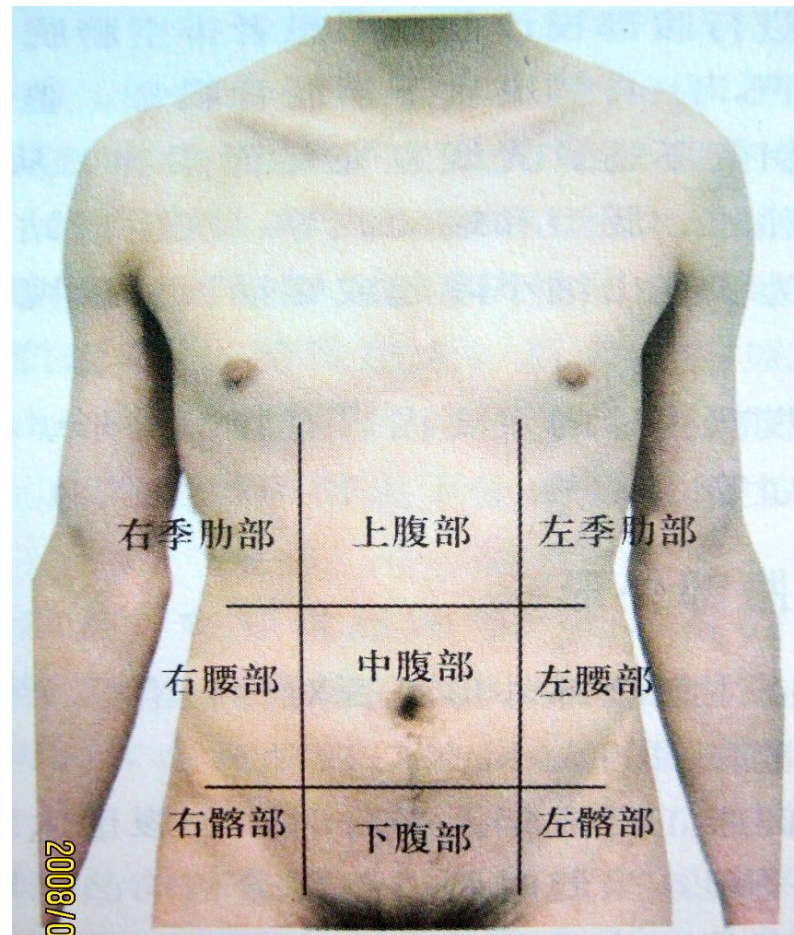
中腹部（脐部）

下腹部（耻骨上部）

左上腹部（左季肋部）

左侧腹部（左腰部）

左下腹部（左髂部）



## 二、腹部检查内容



视 诊

触 诊

叩 诊

听 诊

腹部外形

腹壁紧张度

腹部叩诊音

肠鸣音

呼吸运动

压痛及反跳痛

肝脏

血管杂音

腹壁静脉

脏器触诊（肝、脾、胆囊、肾、膀胱、胰腺）

移动性浊音

摩擦音

胃肠型及蠕动波

胃泡鼓音区

搔刮实验

腹壁其他情况（皮疹、色素、腹纹、瘢痕、疝等）

腹部肿块

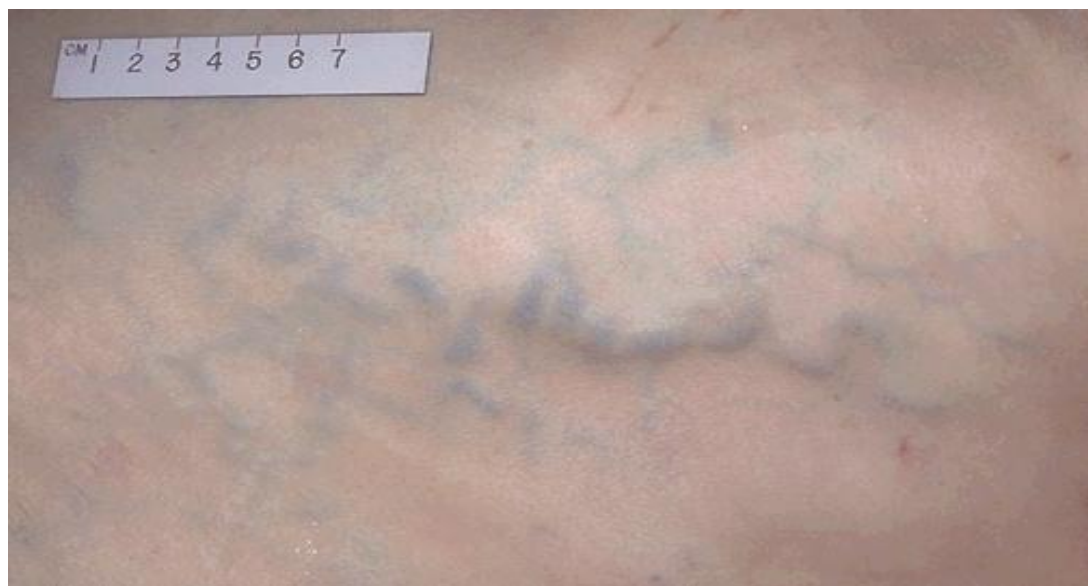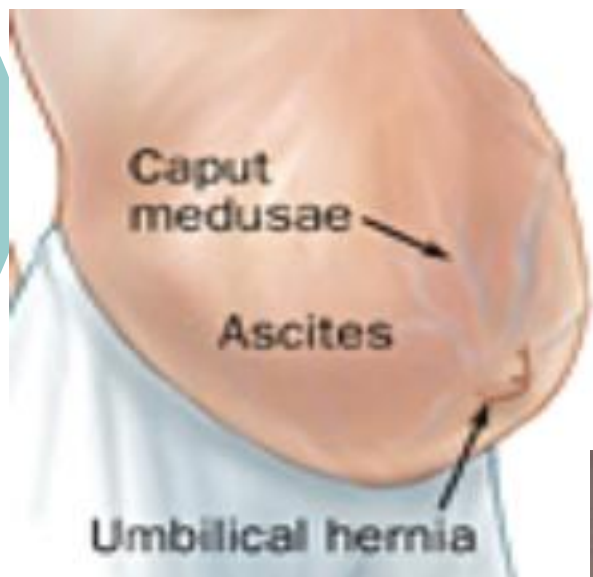
脾

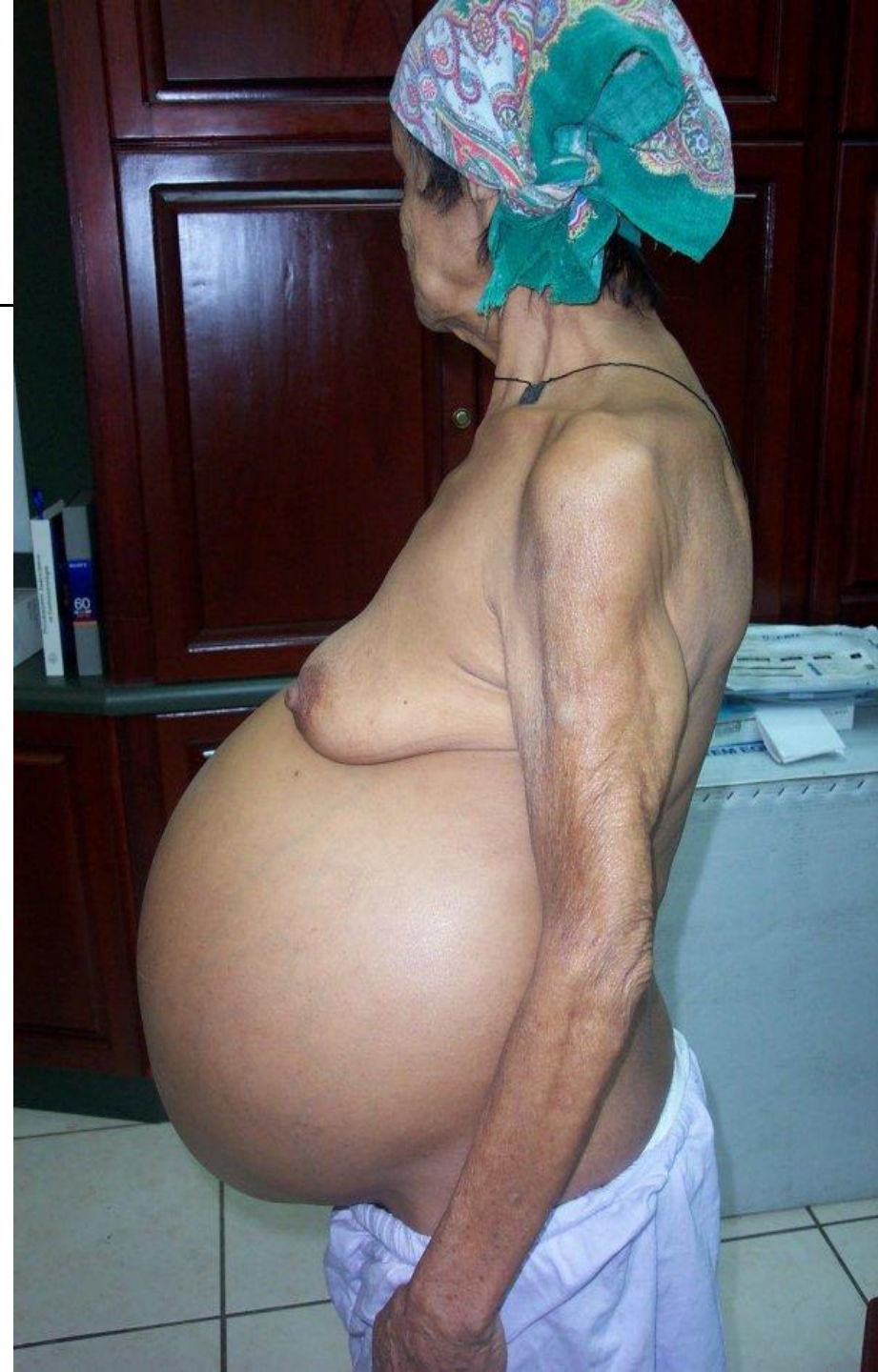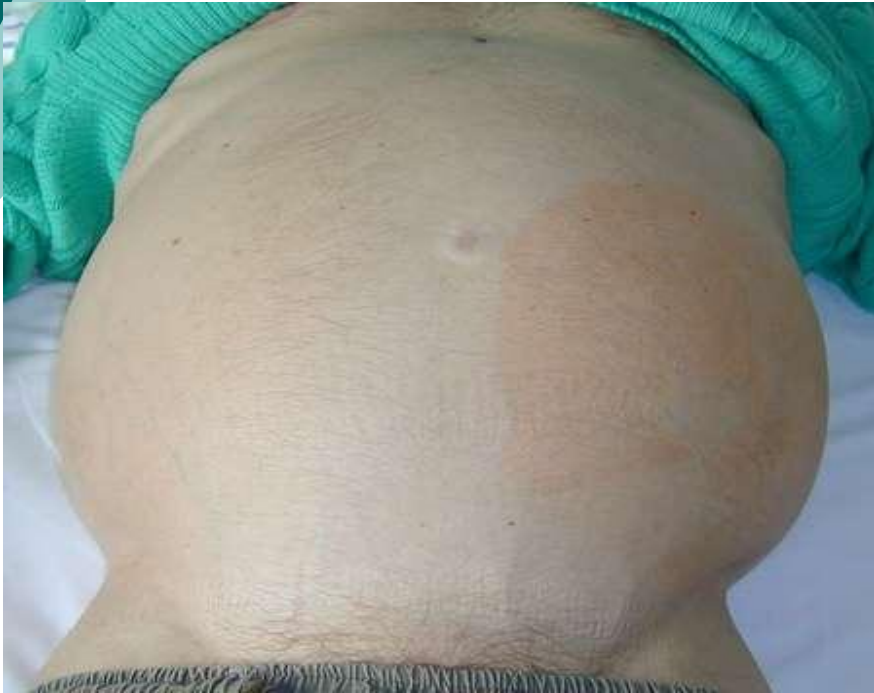液波震颤

肋脊角

振水音

膀胱









- 
- 检查顺序：视诊—听诊—触诊—叩诊
  - 记录顺序：视诊—触诊—叩诊—听诊



腹部

视诊对称、平坦，呼吸运动对称、不受限，无腹纹、皮下出血及疤痕，无胃肠型及蠕动波，无腹壁静脉曲张及疝。

触诊腹软，无压痛及反跳痛，无液波震颤及振水音，无包块，季肋点、上、中输尿管点、肋脊点、肋腰点、麦氏点无压痛。

肝脏未触及。

胆囊未触及，Murphy征阴性。

脾脏未触及。

叩诊肝肺相对浊音界于右锁骨中线第五肋间，肝区无叩痛，移动性浊音阴性，双肾区无叩击痛。

听诊肠鸣音5次/分，无增强及减弱，未闻及血管杂音。